ECOGRAFIA TORACICA: REPERTI ECOGRAFICI IN CONDIZIONI FISIOLOGICHE, PATOLOGICHE E LIMITI DELLA METODICA

Evelyn Di Matteo
Medico Specializzando in Medicina Interna
Policlinico Universitario
Campus Bio-Medico

Diana Lelli
UOC Geriatria
Fondazione Policlinico Universitario
Campus Bio-Medico

SOCIETÀ ITALIANA
DI GERONTOLOGIA
E GERIATRIA

Roma, 30 novembre - 3 dicembre 2022
UNIVERSITÀ CATTOLICA DEL SACRO CUORE

Storia dell'ecografia toracica

ECOGRAFIA POLMONARE: E' UTILE?

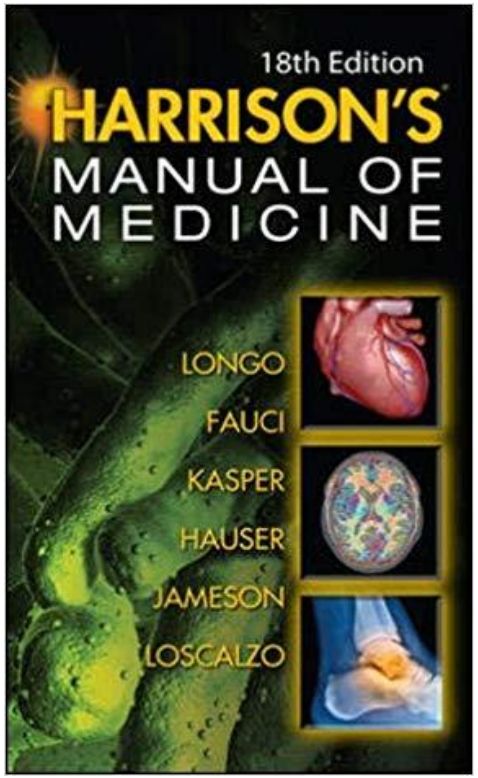

«Because ultrasound energy is rapidly dissipated in the air, **ultrasound imaging is not useful for evaluation of the pulmonary parenchyma**.»

Ma nel frattempo…

Critical care ultrasonography in acute respiratory failure

Philippe Vignon[1,2,3*], Xavier Repessé[4], Antoine Vieillard-Baron[4,5,6] and Eric Maury[7,8,9]

Vignon *et al. Critical Care* (2016) 20:228

Ultrasonography in the emergency department

Micah R. Whitson* and Paul H. Mayo

Whitson and Mayo *Critical Care* (2016) 20:227

Thoracic ultrasound: A complementary diagnostic tool in cardiology

World J Cardiol 2016 October 26; 8(10): 566-574

Transthoracic Ultrasonography for the Respiratory Physician

Respiration 2012;84:337–350

VANTAGGI E LIMITI

VANTAGGI:

- Affidabile
- Basso costo
- Innocua
- Ripetibile
- Rapidita' di esecuzione se goal-directed
- Consente orientamento tra polmone «asciutto» ed «umido»

Attualmente il ruolo dell'ecografia toracica è COMPLEMENTARE a:

- Clinica
- Imaging (Rx-TC-RMN)

LIMITI:

Aria polmonare e gabbia toracica

Interfaccia tessuti molli/aria: elevata differenza di impedenza acustica con conseguente elevata riflessione degli echi (>90%)

Gabbia toracica: esplorabile solo il 70% della superficie pleurica

Scarso utilizzo del doppler per artefatti

OPERATORE-DIPENDENTE

The Geriatric Patient: The Ideal One for Chest Ultrasonography? A Review From the Chest Ultrasound in the Elderly Study Group (GRETA) of the Italian Society of Gerontology and Geriatrics (SIGG)

Summary of the Results of the Main Studies on Chest Ultrasonography in Which a Population With a Mean Age ≥70 Years Old Was Enrolled

First Author, Journal, Year, Reference	Setting and Design	Number of Patients	Mean Age	Main Outcome	Gold Standard	Sensitivity	Specificity	Grade of Evidence	Quality of Evidence	Key Finding
Pivetta, *Chest*, 2015[18]	7 EDs, observational	1005	77	Cardiogenic vs other dyspnea	Blind review of medical record	0.97	0.97	C	Adequate	Ultrasonography can improve the diagnostic accuracy of acute dyspnea in the ED
Perrone, *Eur J Intern Med*, 2017[19]	IM ward, observational	150	81	Cardiogenic vs other dyspnea	Discharge diagnosis	0.94	0.86	C	Poor	Bedside ultrasonography improves the diagnostic workup of dyspnea in wards
Sartini, *Intern Emerg Med*, 2017[20]	ED, observational	236	80	Cardiogenic vs other dyspnea	Expert review of medical records	0.58	0.88	C	Poor	To diagnose acute heart failure, ultrasonography should be integrated with clinical information
Laursen, *Lancet Respir Med*, 2014[21]	ED, prospective parallel-group trial	320	73	Assignment to the right treatment for dyspnea	Masked audit on clinical records	NA	NA	B	Good	Ultrasonography allows quicker and more appropriate treatment of dyspnea, and faster disposition from ED
Ticinesi, *Medicine*, 2016[4]	IM/geriatric ward, observational	169	83	Pneumonia vs other respiratory conditions	Blind review of medical record	0.92	0.94	C	Adequate	Ultrasonography has higher diagnostic accuracy for pneumonia than radiography, especially in frail patients
Huang, *BMC Pulm Med*, 2018[25]	ICU, prospective	51	82	ARDS vs no ARDS	Chest CT	0.88	0.89	C	Adequate	Lung ultrasonography was consistent with CT findings in the diagnosis of ARDS
Cogliati, *Int J Cardiol*, 2016[35]	IM ward, prospective	150	81	Prediction of adverse events in AHF	Echocardiography	NA	NA	C	Adequate	Persistence of ultrasonographic signs of acute heart failure is associated with mortality
Mozzini, *Intern Emerg Med*, 2018[36]	IM ward, prospective parallel-group trial	120	84	Prediction of LOS and therapeutic adjustments in AHF	Echo-cardiography	NA	NA	C	Adequate	Lung ultrasonography reduced LOS and predicted therapeutic variations in AHF
Huang, J *Thorac Dis*, 2017[52]	ICU, prospective	40	84	Mechanical ventilator weaning in ARF	NA	NA	NA	C	Poor	Diaphragmatic dysfunction, assessed by M-mode ultrasonography, predict mechanical ventilator weaning failure
Marchioni, *Crit Care*, 2018[54]	ICU, prospective	75	78	NIV weaning in AECOPD	NA	NA	NA	C	Adequate	Change in diaphragm thickness predict NIV weaning failure and mortality

Lung ultrasound and chest x-ray for detecting pneumonia in an acute geriatric ward

Andrea Ticinesi (MD)[a,b,*], Fulvio Lauretani (MD)[a,b], Antonio Nouvenne (MD, PhD)[a,b], Giulia Mori (MD)[a,b], Giulia Chiussi (MD)[a], Marcello Maggio (MD, PhD)[b], Tiziana Meschi (MD)[a,b]

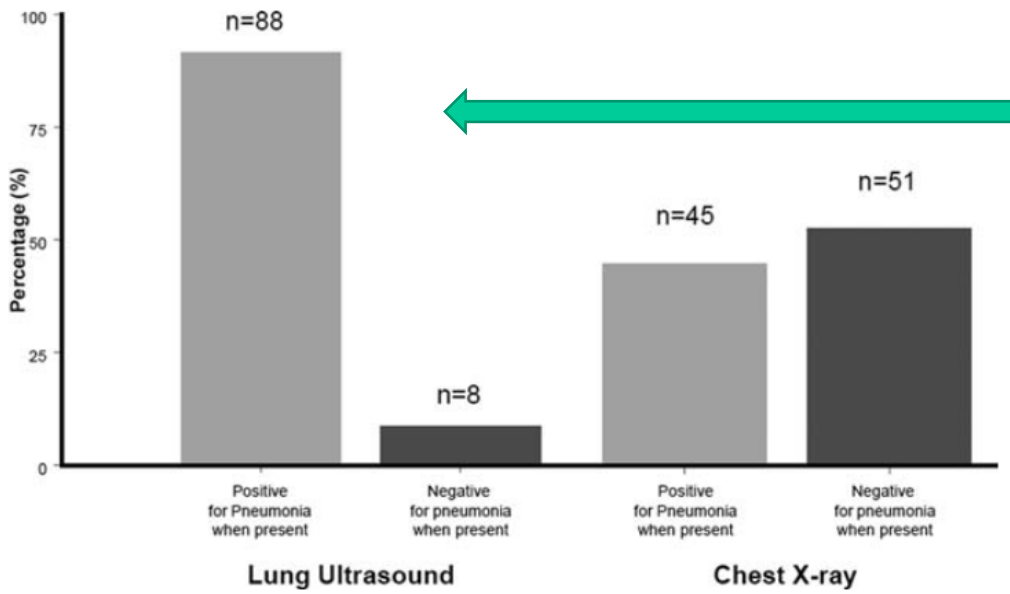

Figure 2. Categorization of patients with pneumonia (n = 96) obtained by lung ultrasound and chest x-ray.

Nella popolazione ricoverata in geriatria per acuti, gli US si sono dimostrati più sensibili dell'RX standard nella diagnosi di polmonite

L’ECOGRAFIA TORACICA E GLI ARTEFATTI

L’ecografia toracica sfrutta la presenza di artefatti, sia in condizioni di normalità che patologiche

Gli artefatti acustici del polmone derivano dall’interazione del fascio ultrasonoro con l’aria ed appaiono differenti a seconda del contenuto aereo della parte studiata e della omogeneità della sua distribuzione

L’organo, poco esplorabile all’eco se normale, mostra significative finestre acustiche se è patologico.

Se in condizioni normali bronchi e vasi non possono essere visualizzati, una finestra acustica “patologica” ne consentirà lo studio

PARADOSSO DEL POLMONE: LA MALATTIA SCOPRE L’ORGANO!

DALL'ARIA ... AL CONSOLIDAMENTO
DALL'ARTEFATTO ... ALL'IMMAGINE ANATOMICA

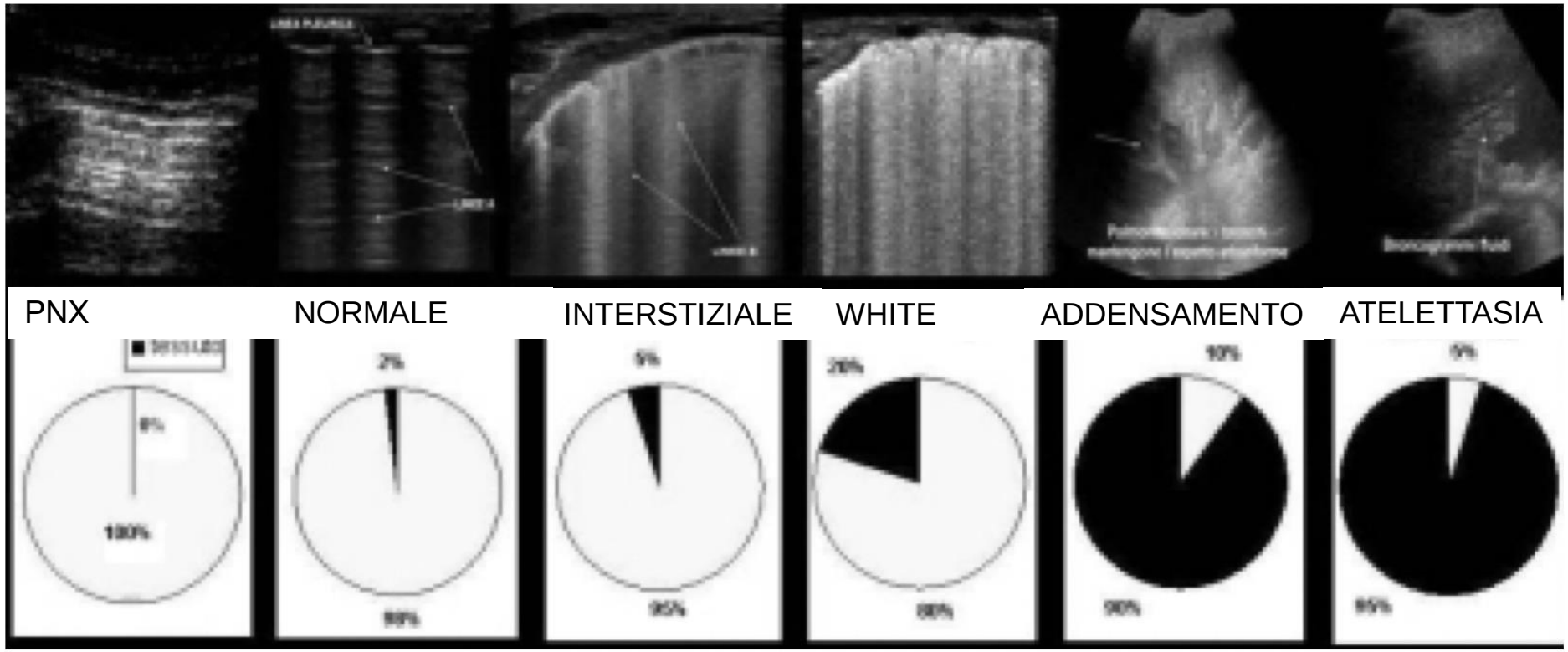

Figura 2. *Schematizzazione delle immagini ecografiche in relazione alle variazioni percentuali dei rapporti tra aria e tessuto. PNX = pneumotorace.*

Quali sonde utilizzare?



TECNICA DI ESECUZIONE

POSIZIONE DEL PAZIENTE:
Seduto (intercostali) o supino (pleura basale e diaframma)
Braccia dietro la testa o mano sulla spalla controlaterale.

PREPARAZIONE:

Nessuna

Talvolta: ossigenoterapia, sedativi della tosse

SCANSIONI:
Multiple:
- Intercostali
- Sovraclaveari
- Sovra e parasternali
- Paravertebrali
- Sottocostali
- Longitudinali
- Trasversali
- Oblique

PRESET BASE: addome

APPROCCIO BEDSIDE

International consensus conference: approccio in emergenza ad otto regioni

The Bedside Lung Ultrasound in Emergency (BLUE-Protocol): esplorazione di 3 zone (Blue point) per ogni emitorace

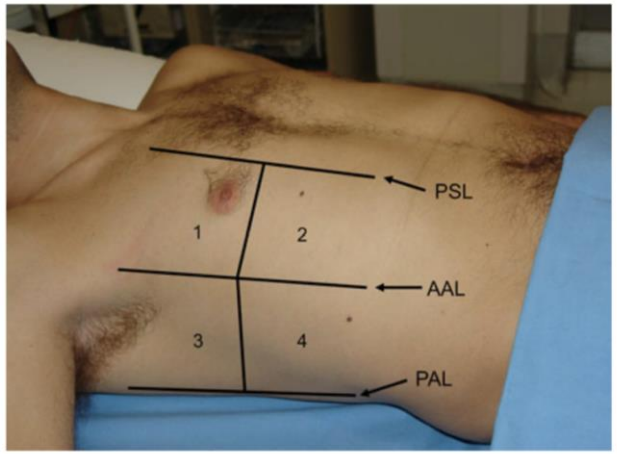

Fig. 2 The four chest areas per side considered for complete eight-zone lung ultrasound examination. These areas are used to evaluate for the presence of interstitial syndrome. Areas *1* and *2* denote the upper anterior and lower anterior chest areas, respectively. Areas *3* and *4* denote the upper lateral and basal lateral chest areas, respectively. *PSL* parasternal line, *AAL* anterior axillary line, *PAL* posterior axillary line (modified from Volpicelli et al. [19])

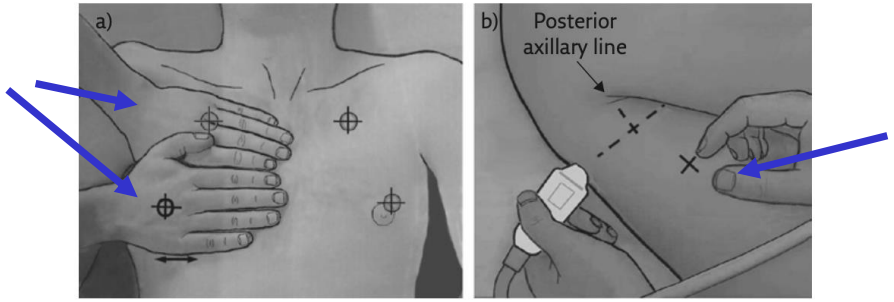

Figure 1 *The BLUE points. The BLUE points respect LUCI principles 3 and 7. They have been made simple for expediting protocols without loss of information. a) The upper BLUE hand (here the hand of the operator, who has checked that the patient's hand is approximately the same size; if not, rough adaptations are performed) is applied just below the clavicle and parallel to it, the tips of fingers touching the midline. The upper BLUE point is defined at the middle of the upper BLUE hand. The lower BLUE hand is applied just below. The lower BLUE point is defined at the middle of the palm of the lower BLUE hand. The heart is usually avoided using this way. The lung usually stops at the lower finger. b) The PLAPS point is defined by drawing a transverse line from the lower BLUE point until the posterior axillar line is reached (or better, as posterior as possible). Note that the insertion of the probe between the (supine, ventilated) patient and bed sometimes makes perfect acquisition difficult but this makes the posterior lung of such patients accessible to ultrasound.*

Strutture visualizzabili, a partire dall'esterno:

Cute

Sottocute

Muscoli intercostali

e fascia endotoracica

Coste

Pleura parietale e viscerale

Aria

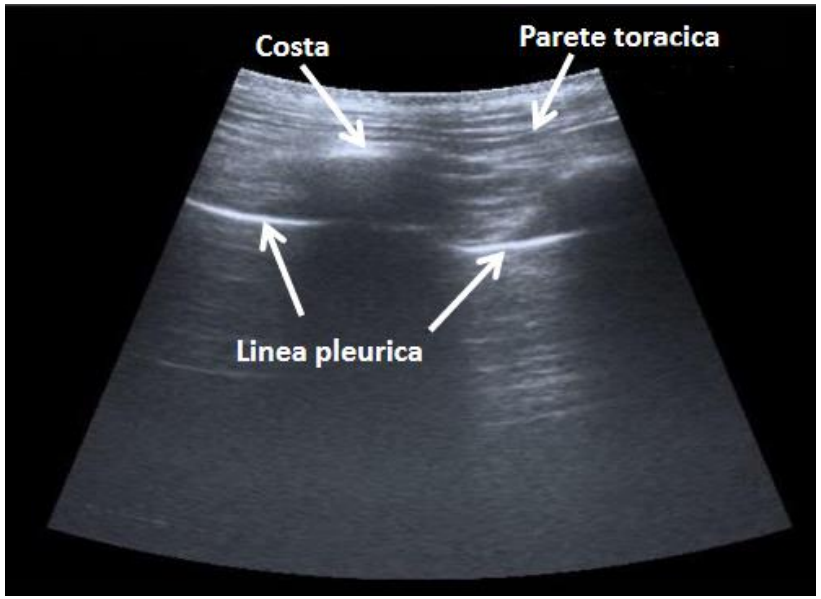

Posso inoltre esplorare: mediastino, diaframma e parenchima polmonare*.

NB: solo patologia periferica!!

APPROCCIO INTERCOSTALE CON SONDA LINEARE

Sezione longitudinale – Immagine ecografica fisiologica

Principalmente per lo studio della pleura

Cavo pleurico: spazio virtuale

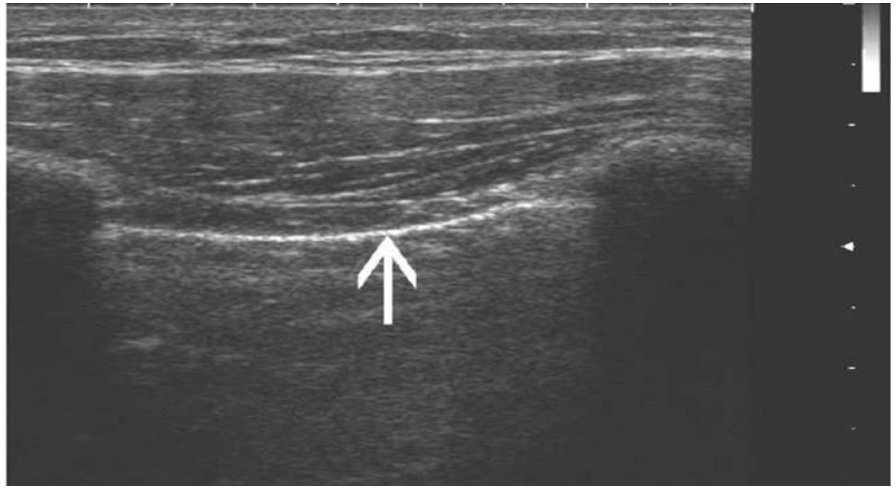

APPROCCIO INTERCOSTALE CON SONDA LINEARE

Sezione obliqua – Immagine ecografica fisiologica

Sliding line

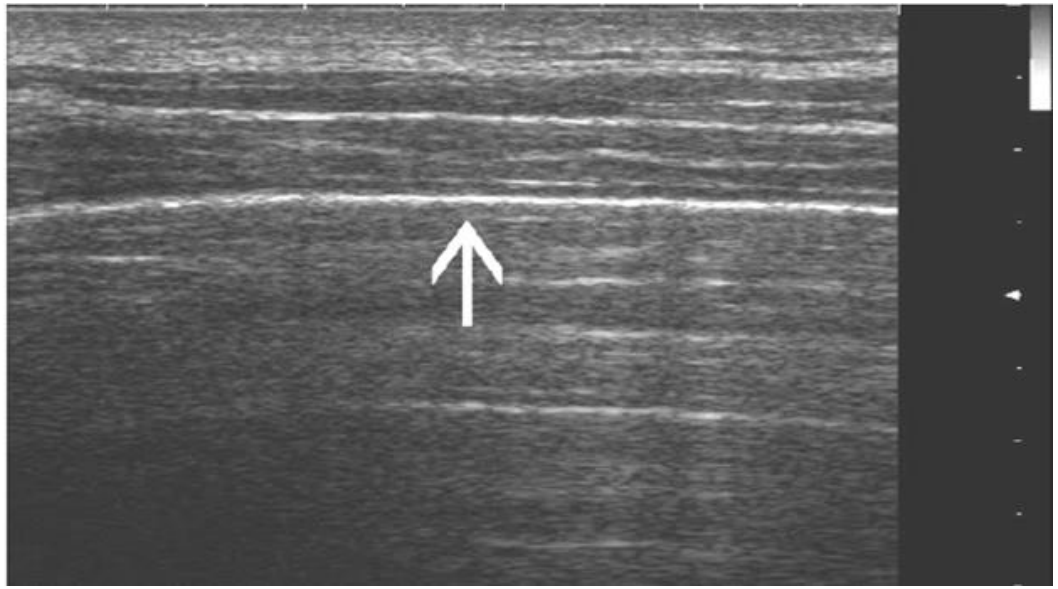

APPROCCIO SOTTOCOSTALE CON SONDA CONVEX

Consente visualizzazione di diaframma e basi pleuriche

Tramite il parenchima epatico

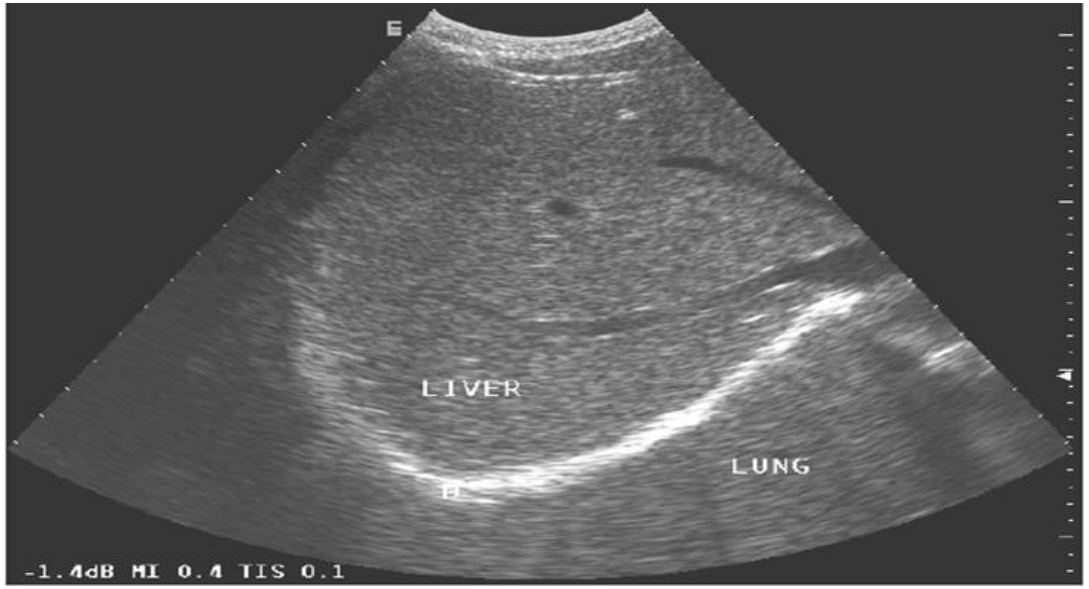

APPROCCIO SOTTOCOSTALE CON SONDA CONVEX

Utilizzato anche per lo studio del DIAFRAMMA

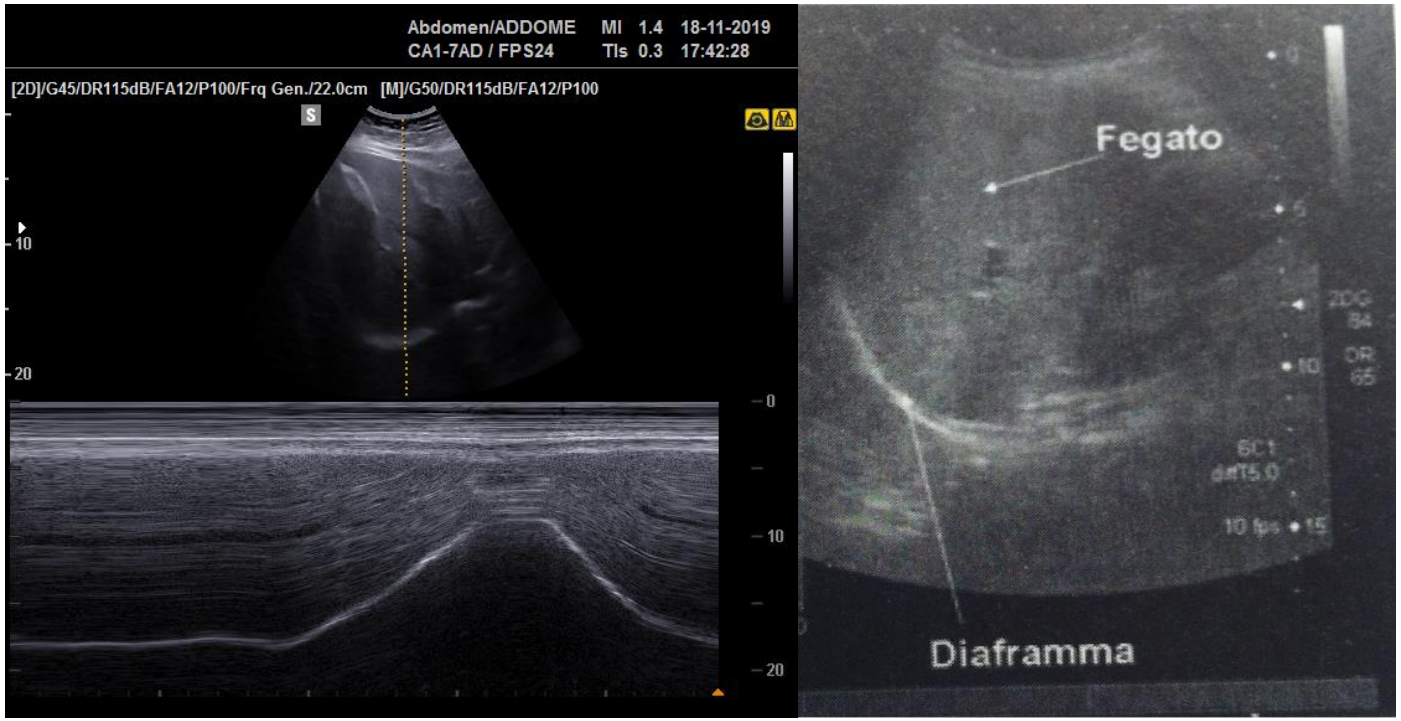

Il tracciato **M-Mode** evidenzia i movimenti respiratori del diaframma.
Spesso la visualizzazione degli emidiaframmi non è completa per gli artefatti generati all'apice dell'inspirium e relativi all'interposizione del margine polmonare che scende nel seno costofrenico.

APPROCCIO INTERCOSTALE CON SONDA LINEARE

Nella zona di apposizione

Punto in cui i pilastri diaframmatici si inseriscono sulla parete toracica, identifaca il diaframma come una struttura ipoecogena (fasci muscolari) delimitata da due linee iperecogene (pleura mediastinica-peritoneo)

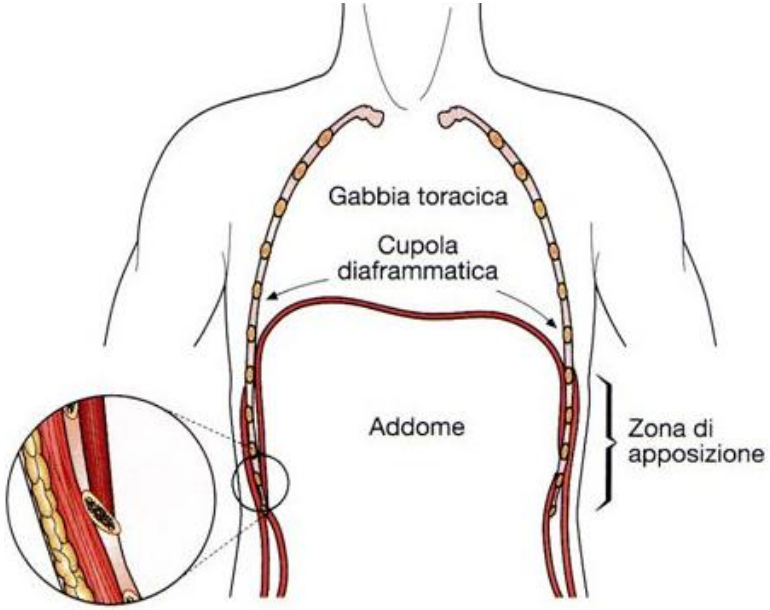

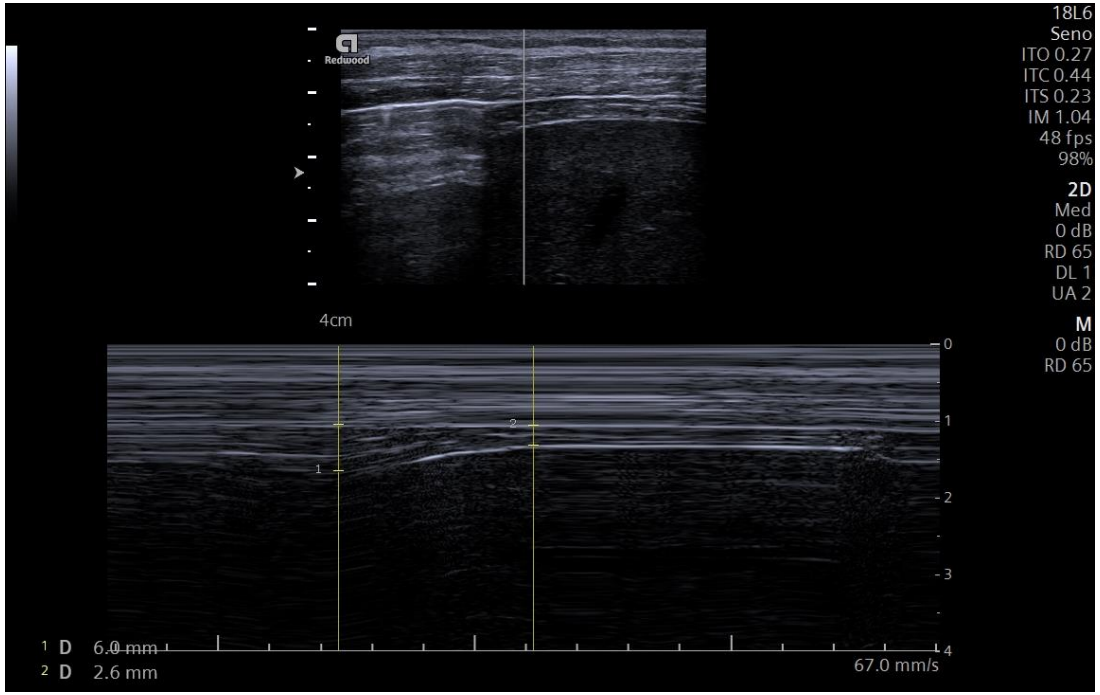

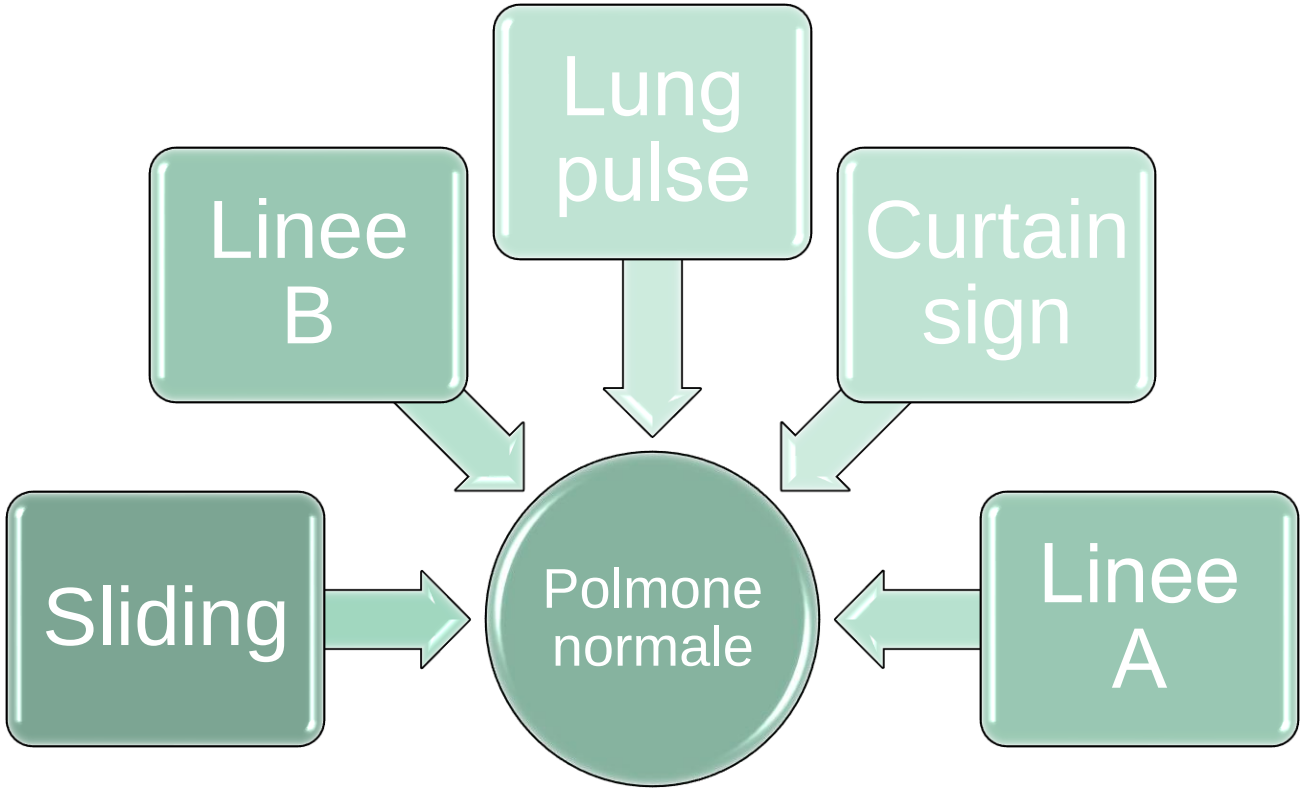
Lung pulse
Linee B
Curtain sign
Sliding
Polmone normale
Linee A

CURTAIN SIGN

Partendo dalla finestra acustica data da fegato e milza con l'inspirazione il parenchima polmonare «scivolerà» verso il basso lasciando intravedere la tendina polmonare.
NB: stima qualitativa della motilità diaframmatica

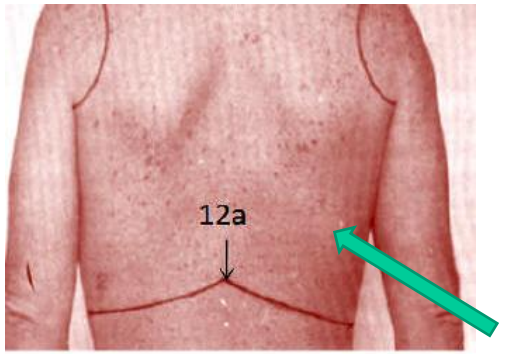

Espansione polmonare, versamenti pleurici, motilità diaframmatica

SLIDING O GLIDING SIGN

Fisiologico scorrimento dei foglietti pleurici tra le due coste. La linea pleurica fisiologica è iperecogena, netta, lineare e continua.

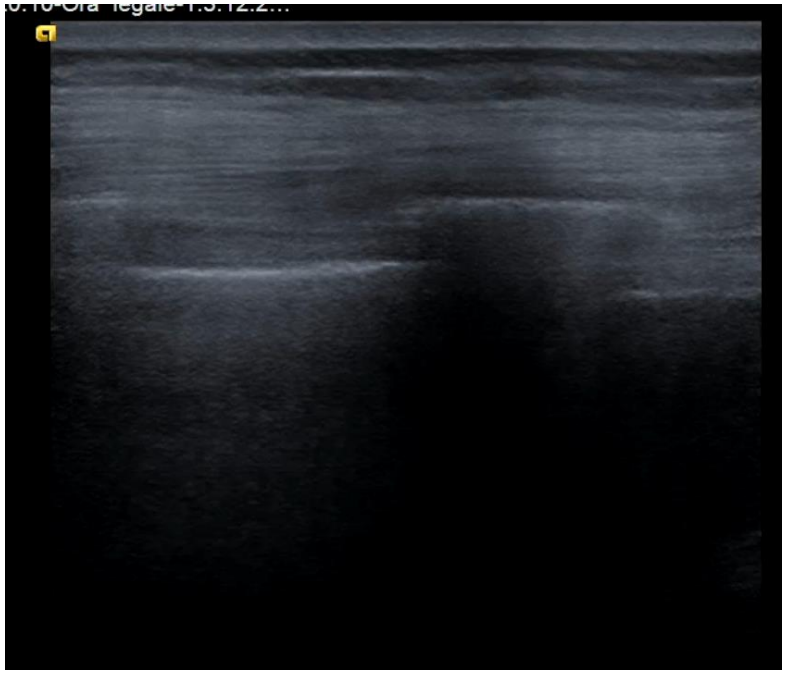

Se presente permette di escludere pneumotorace.

LUNG PULSE

Movimento ritmico della pleura in sincrono con il ritmo cardiaco. Maggiormente visibile nelle aree adiacenti all'aia cardiaca.

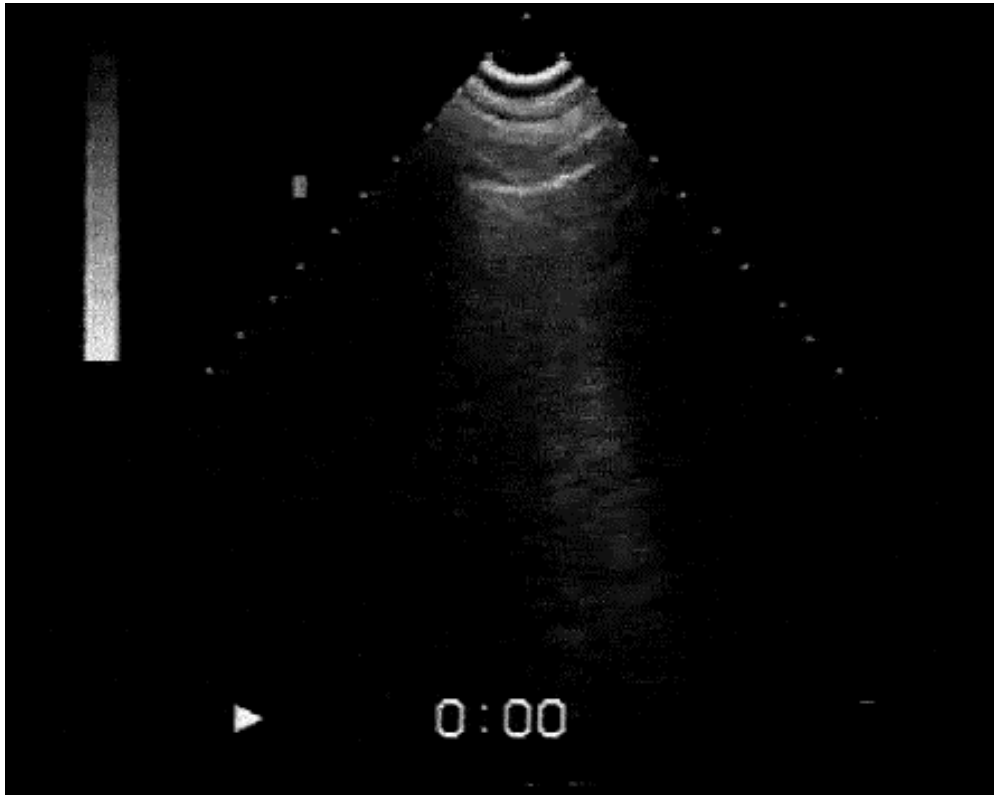

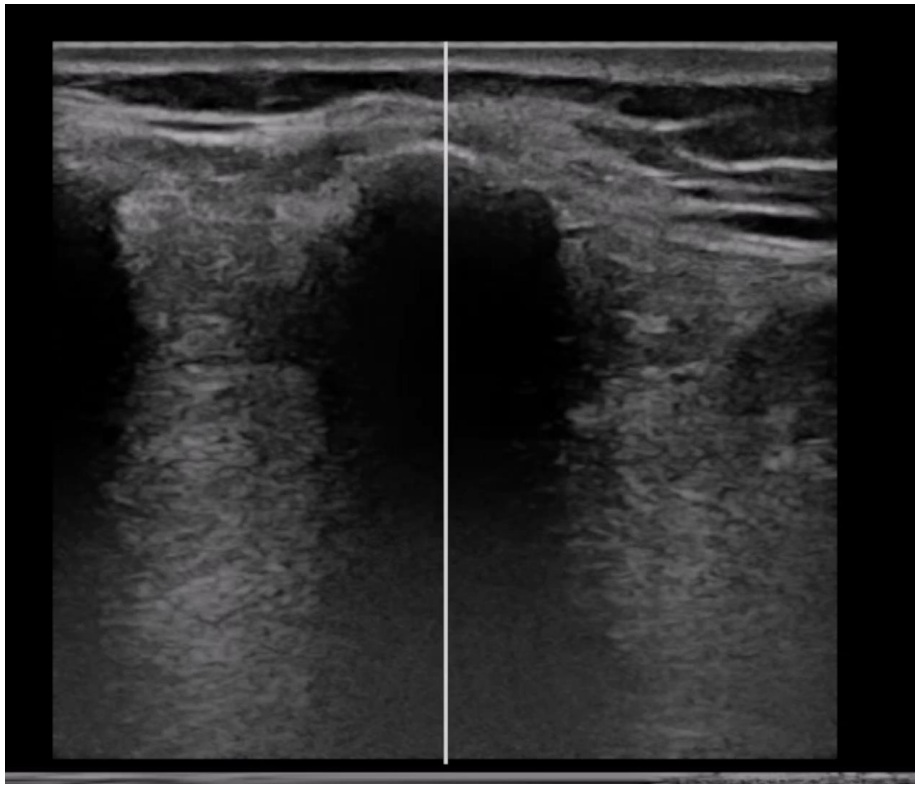

LINEE A:

Linee orizzonati, parallele alla linea pleurica, tutte equidistanti e di ecogenicità decrescente.

ARTEFATTI DA RIVERBERO

Quando gli ultrasuoni devono attraversare interfacce tra tessuti con impedenza acustica molto diversa (es. interfaccia tessuti molli-aria).

- Una parte degli echi viene riflessa verso il trasduttore che ha generato l'onda sonora per essere registrato come eco di ritorno

- Una parte viene nuovamente diretta verso il tessuto esplorato, dove colpisce nuovamente la stessa interfaccia, per cui una quota inferiore di echi torna di nuovo verso il trasduttore.

LINEE A

EFFETTO SPECCHIO

Quando il fascio US incontra una superficie ricurva altamente riflettente, la struttura anatomica in prossimità di tale interfaccia viene riprodotta sia nella sua posizione reale che in una posizione simmetrica al di là della superficie riflettente

Effetto specchio

Riverbero orizzontale

Effetto specchio

Riverbero orizzontale

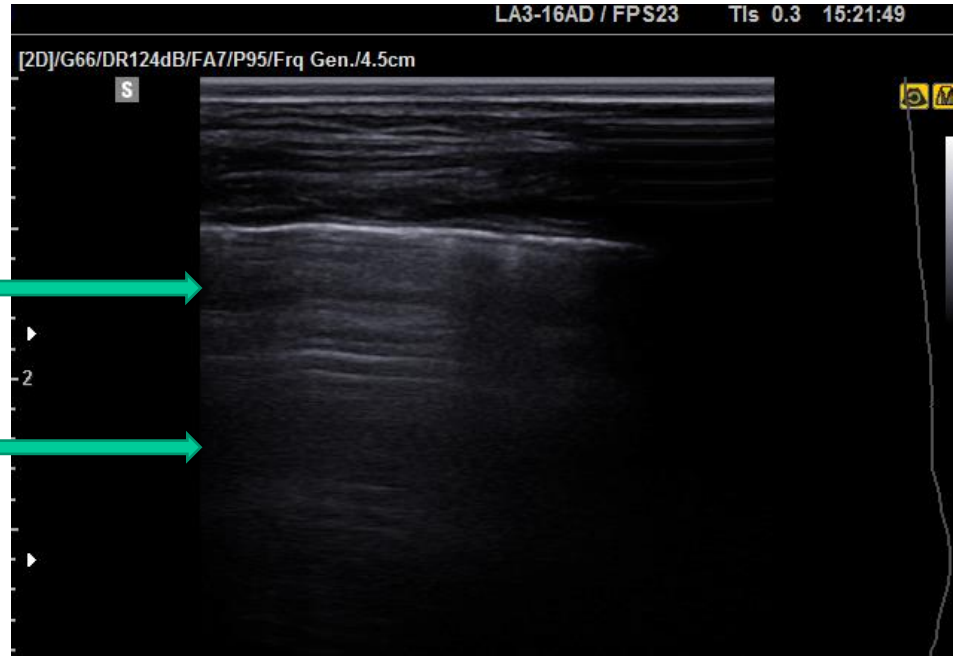

LINEE B

Artefatti iperecogeni verticali che si generano dalla linea pleurica per l'interazione del fascio acustico con una superficie meno aereata. Si creano dei canali acustici tra gli spazi aerei capaci di catturare l'ultrasuono e di restituirlo progressivamente nel tempo.

First international consensus conference

- Iperecogene
- Laser-like
- origine pleurica
- movimento consensuale allo sliding
- sono profonde, estendendosi fino al fondo dello schermo
- ben definite, non devono essere sbiadite
- associate ad abolizione delle linee A

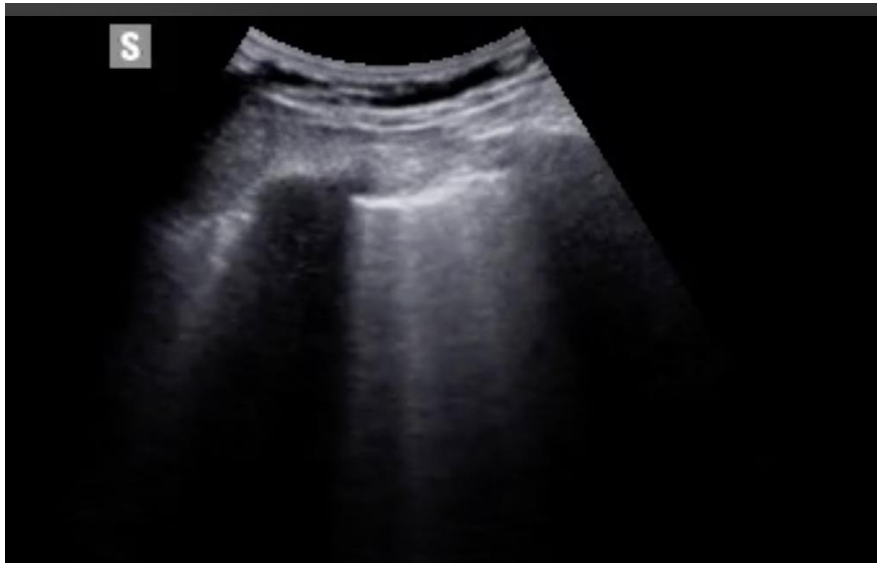

International evidence-based recommendations for point-of-care lung ultrasound . Volpicelli. 2012

New International Guidelines and Consensus on the Use of Lung Ultrasound

Genericamente definiti come artefatti verticali con diversi pattern in base al tipo di canale acustico che si viene a creare, identificative di diverse condizioni patologiche.

Linee B

White lung

Sindromi interstiziali

Fibrosi

ARDS

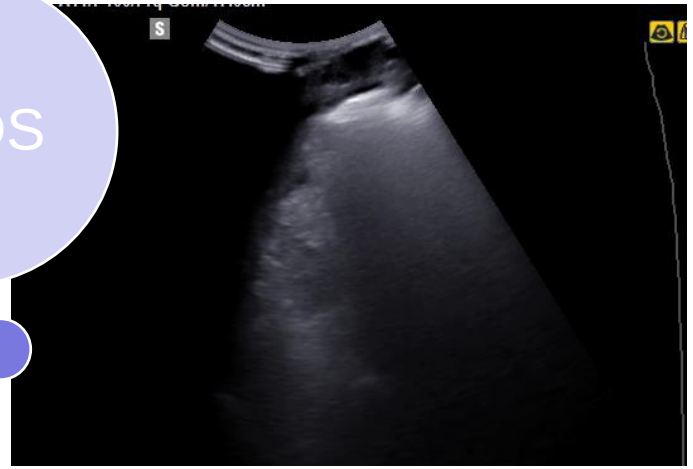

EPA

HF

Tecnica di esecuzione

Scansione sistematica di 4 regioni bilateralmente

Regione positiva: almeno 3 linee B per campo polmonare (tendenti a confluire e generando forte ecogenicità dei campi polmonari esplorati ed a mascherare le Linee A)

Sindrome interstiziale bilaterale: almeno 2 campi positivi per emitorace

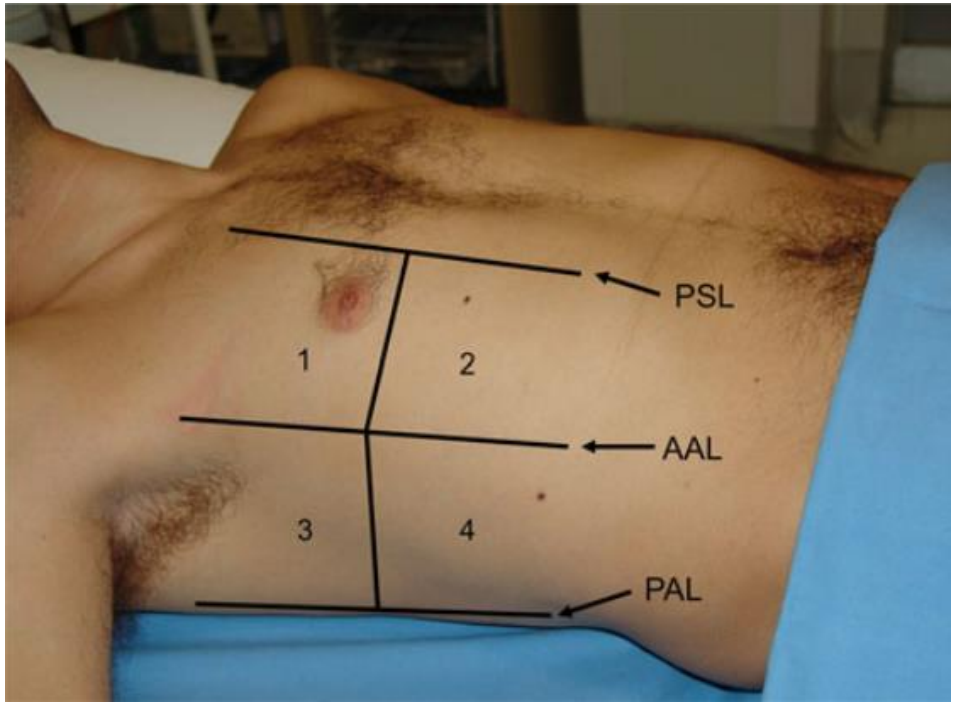

Volpicelli et al. International evidence-based recommendations for point-of-care lung ultrasound. Intensive Care Med (2012) 38:577–591.

Sindrome interstiziale

Cardiogene:

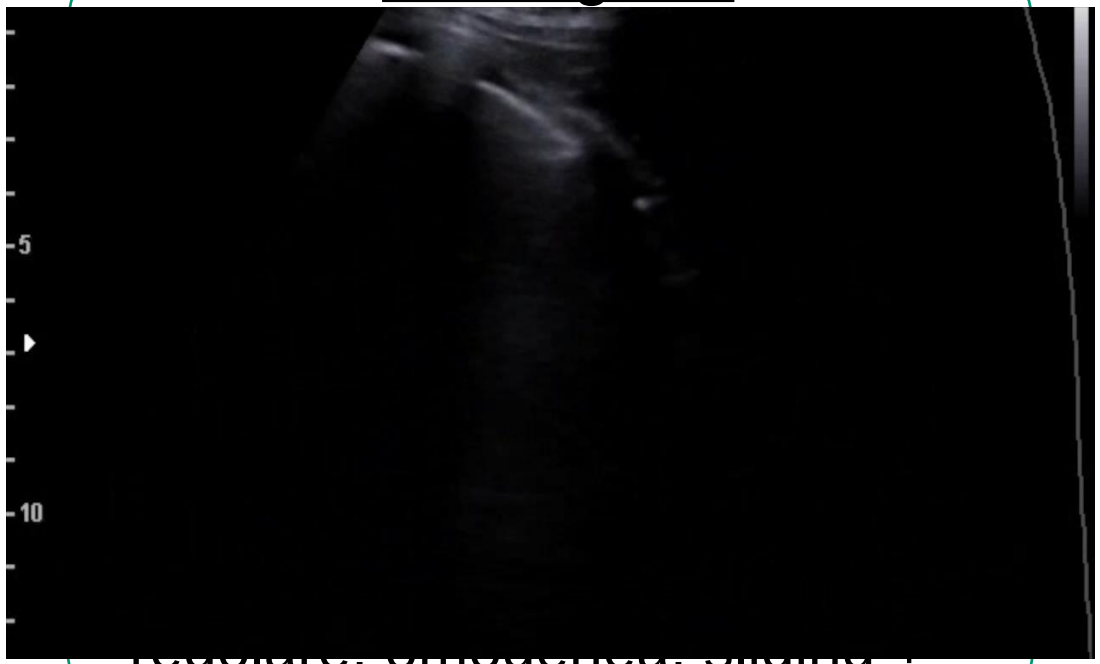

regolare, omogenea, sliding +

Pneumogenee

1)Estensione: Focali /Bilaterali

4) consolidamenti

Sindrome interstiziale

Table 1. Useful criteria to differentiate the cardiogenic lung interstitial syndrome (acute pulmonary edema) from the pneumogenic interstitial syndrome (ARDS, interstitial pneumonia, contusion, diffuse interstitial lung diseases). (modified from [5,16].

	Sonographic Interstitial Syndrome	
	Cardiogenic	Pneumogenic
Sonographic features		
	Typical B-lines (laser-like, bright) with septal disposition (early stage)	Unusual septal disposition of B-lines
		Blurred, uneven, coalescent B-lines and white lung
	Modulated B-lines (early stage)	Non modulated B-lines, Pseudo B-lines
	Regular pleural line	Irregular pleural line
	Pleural sliding +++	Reduced pleural sliding (+/++)
	Diffuse pulmonary involvement without spared areas	Monofocal or multifocal, patchy or inhomogeneous involvement
	No consolidations, no pleural nodules or pleural irregularities	Consolidations, subpleural nodules or micronodules (generating pseudo B-lines)
Ultrasound dynamic features (Sonographic Interstitial Syndrome)		
From sitting to supine	Increase	No change
Effects of volume loading	Increase	No change
	Decrease	No change
Effect of diuretics/ dialysis	Increase	No change
Effect of exercise		

The role of ultrasound lung artifacts in the diagnosis of respiratory diseases . Gino Soldati, Marcello Demi, Andrea Smargiassi, Riccardo Inchingolo & Libertario Demi

Diagnostic Accuracy of Point-of-Care LUS and Chest RX in Adults With Symptoms Suggestive of Acute Decompensated Heart Failure - A Systematic Review and Meta-analysis, 2019

Table 3. Test Characteristics of Lung Ultrasonography and Chest Radiography[a]

Index Test	Positive Likelihood Ratio (95% CI)	Negative Likelihood Ratio (95% CI)	PPV (95% CI)[b]	NPV (95% CI)[b]	Sensitivity (95% CI)[c]	Specificity (95% CI)[c]
CXR	7.36 (2.70-20.07)	0.30 (0.26-0.35)	0.86 (0.69-0.95)	0.80 (0.75-0.83)	0.73 (0.70-0.76)	0.90 (0.75-0.97)
LUS	8.63 (6.93-10.74)	0.14 (0.06-0.29)	0.88 (0.83-0.90)	0.90 (0.81-0.95)	0.88 (0.75-0.95)	0.90 (0.88-0.92)

Abbreviations: LUS, lung ultrasonography; CXR, chest radiography; NPV, negative predictive value; PPV, positive predictive value.

0.97. For CXR, the PPV ranged from 0.65 to 0.92 and the NPV ranged from 0.68 to 0.93.

ECOGRAFIA VS. RX TORACE

L'ecografia toracica è superiore all'Rx torace per VPP nella diagnosi di sindrome interstiziale

Nei pazienti con sospetta sindrome interstiziale un'ecografia toracica negativa è superiore all'Rx torace nell'escludere una significativa sindrome interstiziale

SCOMPENSO CARDIACO ACUTO

Clinica + US sensibilità e specificità del 97% nella diagnosi

Clinica + US meglio di Clinica + Rx torace o peptidi natriuretici

La valutazione clinica consente di ridurre i falsi positivi (polmonite bilaterale, etc)

Pivetta E et al. Lung ultrasound integrated with clinical assessment for the diagnosis of acute decompensated heart failure in the emergency department: a randomized controlled trial. Eur J Heart Fail. 2019 Jun;21(6):754-766.
Pivetta E et al. Lung Ultrasound-Implemented Diagnosis of Acute Decompensated Heart Failure in the ED: A SIMEU Multicenter Study. Chest. 2015 Jul;148(1):202-210.

VERSAMENTO PLEURICO

L'ecografia toracica è il gold standard diagnostico: equiparabile alla TC con MdC

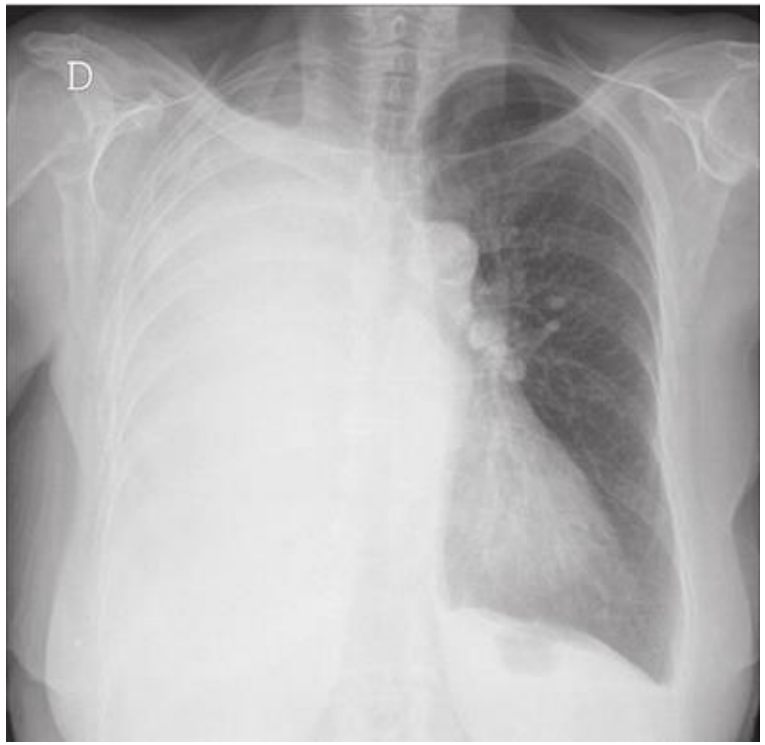

Versamento pleurico
o altro?
(massa/atelettasia)

Qualità del
versamento?

Gold-standard nella diagnosi dei versamenti pleurici

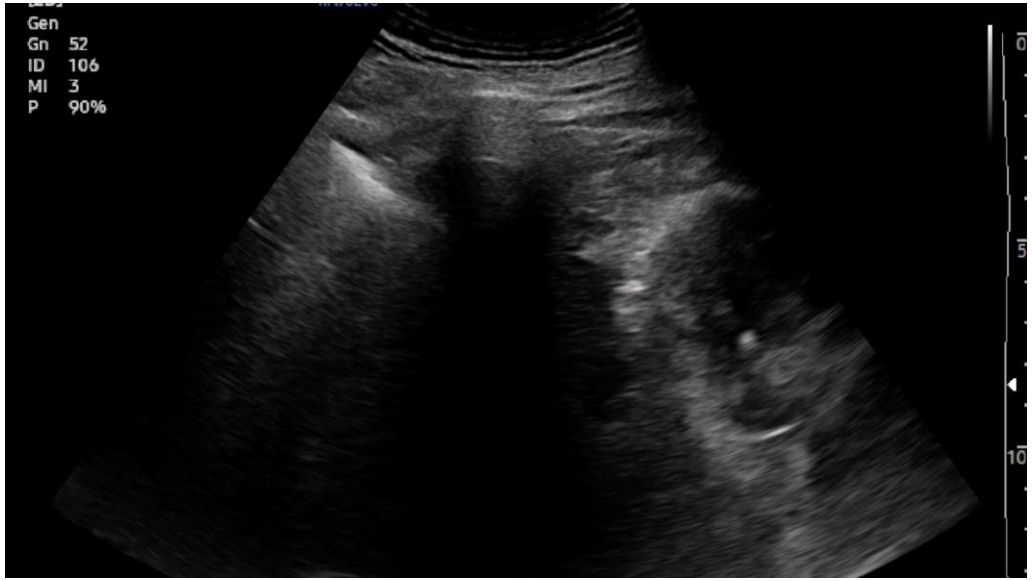

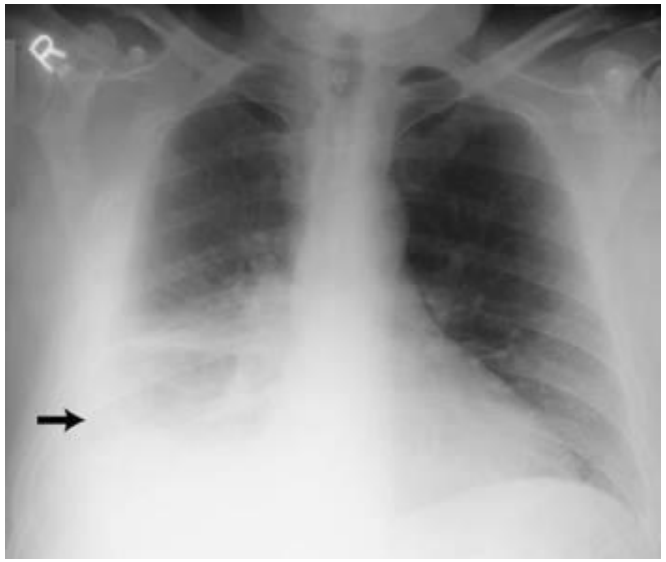

E' possibile diagnosticare volumi anche molto piccoli, anche meno di 10 ml, con un'accuratezza diagnostica molto maggiore della radiografia del torace.

(Sensibilità 94-98%, Specificità 98%)

RX torace (proiezione L-L): devono accumularsi almeno 50 ml nel recesso costofrenico per una diagnosi di versamento.
RX (A-P): volume minimo di 200-500 ml.
(sensibilità 51%, specificità 91%)

Classificazione US dei versamenti (Yang et al.)

1. **Anecogeno:** spazi totalmente privi di echi tra la pleura viscerale e parietale

2. Complesso non settato: materiale ecogeno all'interno del versamento anecogeno

Ultrasound in the diagnosis and management of pleural disease Tzu-Hsiu Tsai, MD, and Pan-Chyr Yang, MD, PhD*†‡*

Classificazione US dei versamenti (Yang et al.)

3. Complesso settato: filamenti o setti galleggianti di fibrina all'interno del versamento

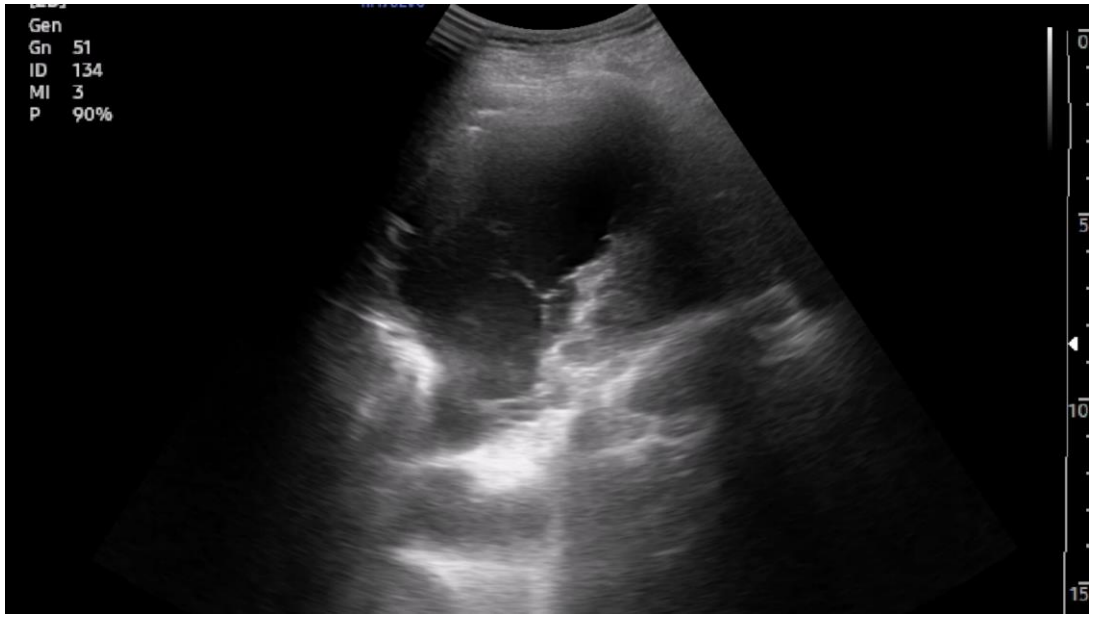

4. Ecogeno omogeneo: spazi omogeneamenti ecogeni tra le due pleure

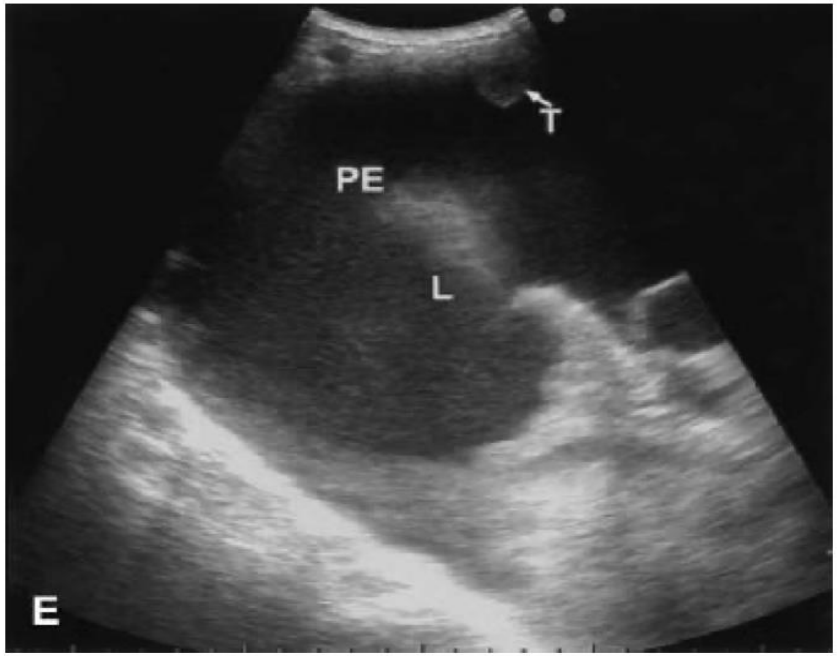

Ultrasound in the diagnosis and management of pleural disease Tzu-Hsiu Tsai, MD, and Pan-Chyr Yang, MD, PhD*†‡*

US nella determinazione della natura dei versamenti?

Ispessimento/irregolarità pleurica → Essudato

Addensamento polmonare → Essudato

Noduli pleurici/polmonari → Versamento maligno

Versamenti bilaterali anecogeni → Trasudato

Fondamentale è la ricerca di altri segni che orientino la diagnosi!

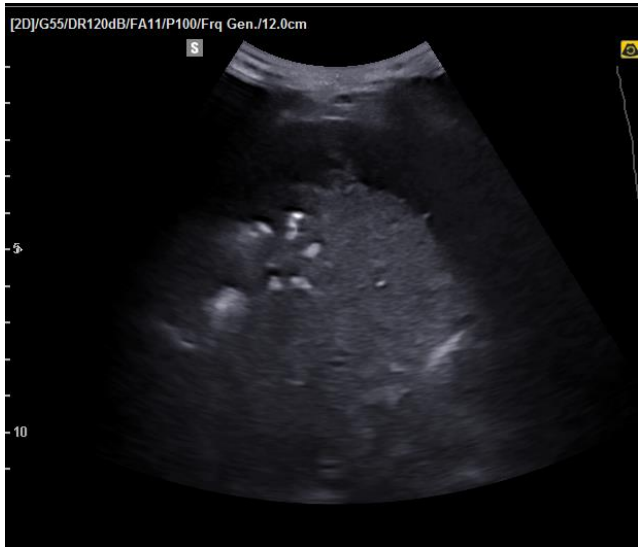

PNEUMOTORACE

VANTAGGI DELL'ULTRASONOGRAFIA

Rapida

Sensibilità 91% e Specificità 98% nella diagnosi
(meglio di Rx torace ed esame obiettivo)

Efficace anche nel paziente allettato (vs. Rx torace)

Whitson and Mayo. Ultrasonography in the emergency department. Critical Care (2016) 20:227.
Alrajhi K et al. Test characteristics of ultrasonography for the detection of pneumothorax: a systematic review and meta-analysis. Chest 2012 Mar;141(3):703-708.

Approccio ecografico

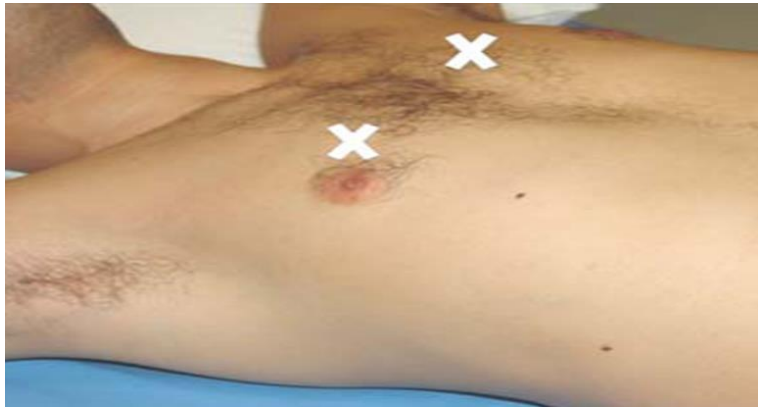

L'esame mirato deve essere effettuato in un singolo sito, parasternale, bilateralmente

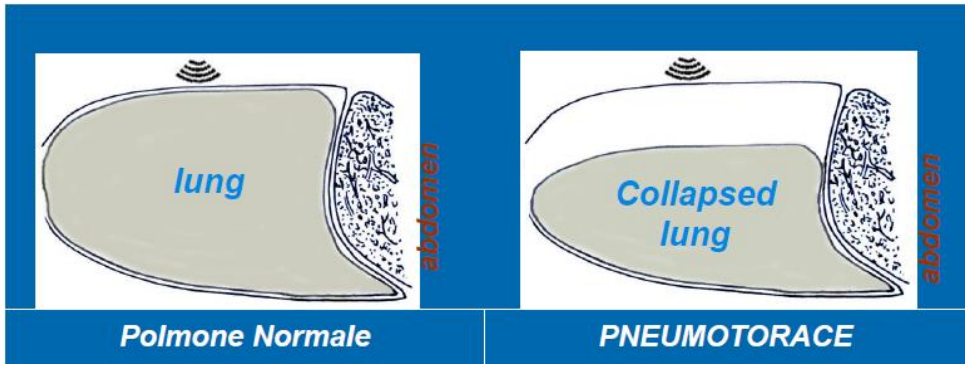

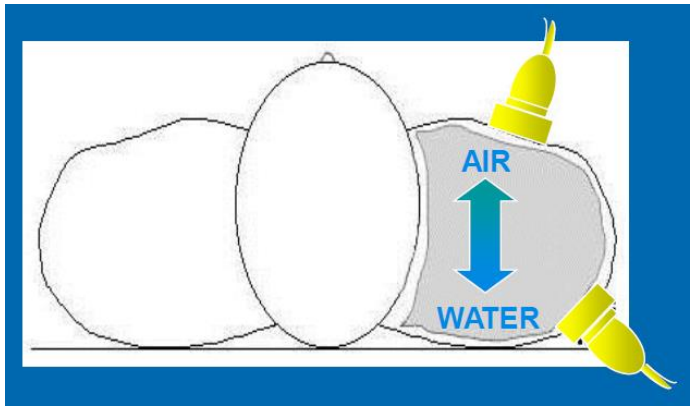

NB:

- Un versamento tende a disporsi nelle zone declivi
- Una raccolta aerea si raccoglierà nelle zone antideclivi

Cosa cercare?

L’**assenza dei segni caratteristici di polmone** sano:

- Sliding sign
- Linee B
- Lung pulse
- **Lung points** (punti di ripristino del contatto tra pleura parietale e viscerale con normale pattern -sliding pleurico-), da ricercare più lateralmente (croce bianca)

NB l’assenza di lung point non esclude la presenza di PNX (nel PNX massivo non lo avrò!)

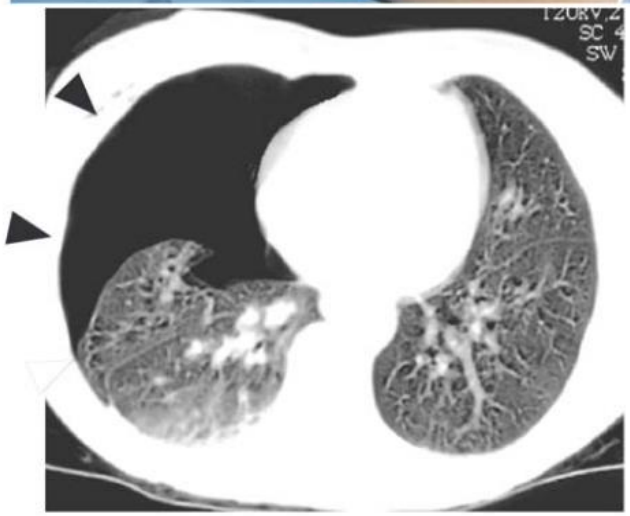

Polmone normale

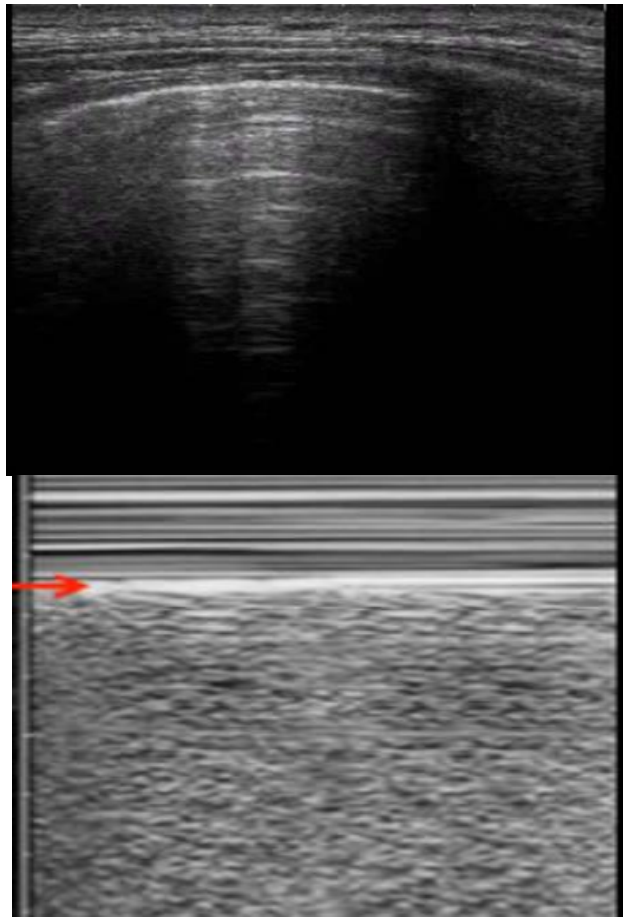

PNX

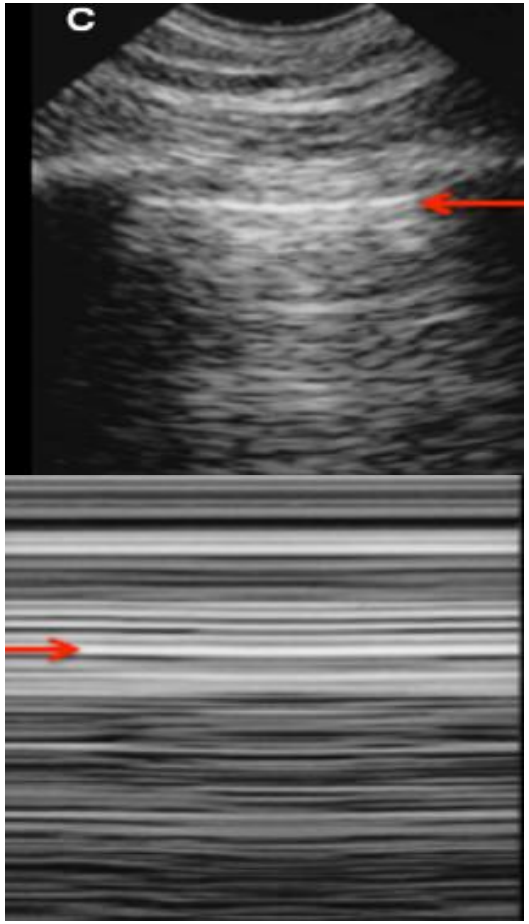

LUNG POINT

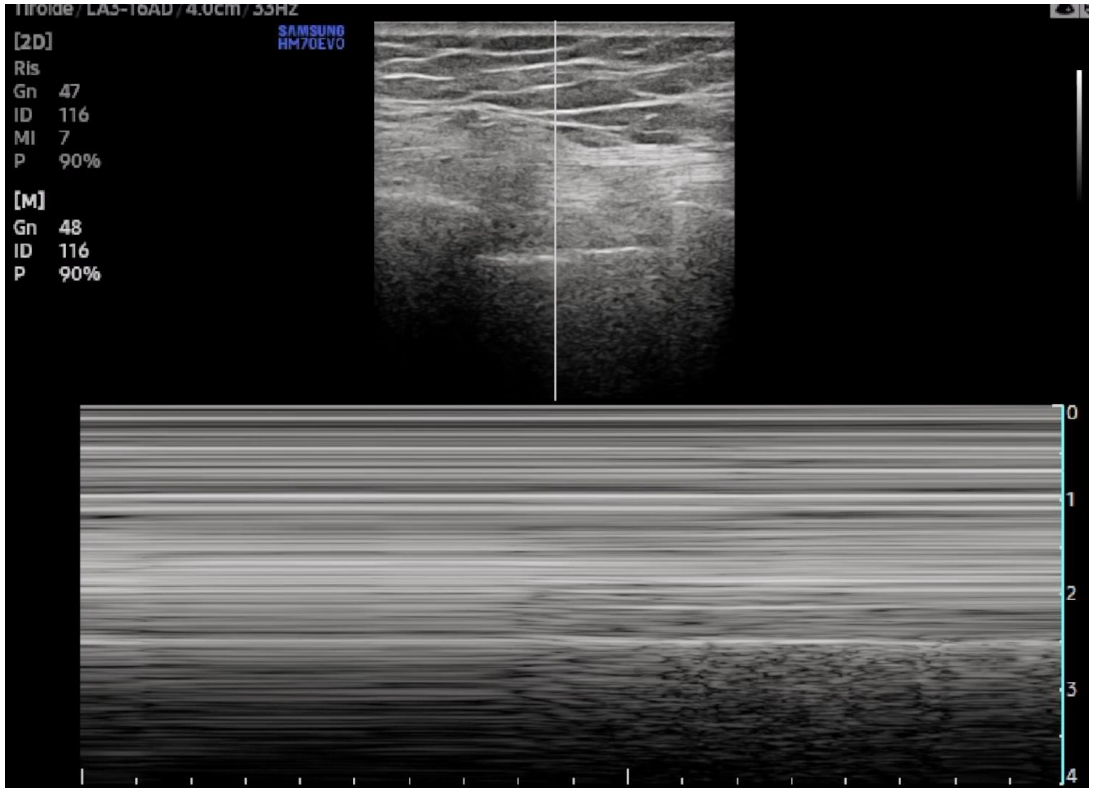

DIAGNOSI DIFFERENZIALE DELLA DISPNEA ACUTA

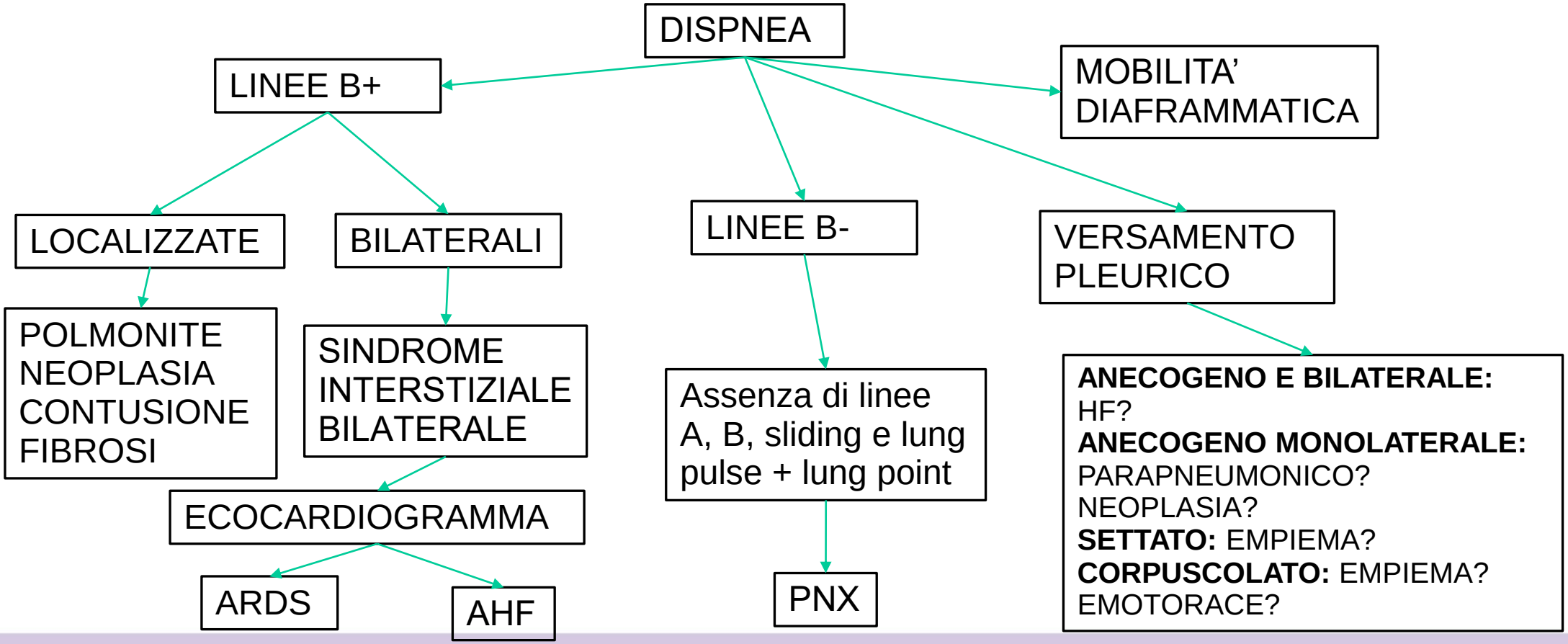

CONCLUDENDO

L'ecografia toracica è molto utile nella diagnosi differenziale del paziente con dispnea acuta

E' rapida ed eseguibile a letto del paziente

Per la valutazione della sindrome interstiziale, del versamento pleurico e del pneumotorace è superiore all'Rx torace, specialmente se eseguita a letto del paziente

<u>TUTTAVIA:</u>

E' operatore-dipendente

E' necessario un adeguato training per poter essere utilizzata

Va sempre correlata alla clinica!

Grazie per l'attenzione!